УДК 619:616.37
doi: 10.36359/scivp.2019-20-2.14

ДАГНОСТИКА ГОСТРОГО ДЕСТРУКТИВНОГО ПАНКРЕАТИТУ У СОБАК

А. Г. Міластная, канд. вет. наук, докторант
В. Б. Духницький, д-р вет. наук, професор

Національний університет біоресурсів і природокористування України
вул. Полковника Потєхіна. 16, м. Київ, 03127, Україна

У статті наведено результати клінічного, лабораторного та інструментального обстеження собак, хворих на гострий деструктивний панкреатит. Основними клінічними ознаками гострого деструктивного панкреатиту собак є інтенсивний біль, часті напади блювання, здуття черевної порожнини. Лейкоцитарні індекси інтоксикації організму собак за гострого деструктивного панкреатиту характеризувалися збільшенням ядерного індексу, індексу швидкості осідання еритроцитів, реактивної відповіді нейтрофілів. Гострий деструктивний панкреатит собак супроводжувався активізацією процесів перекисного окиснення ліпідів. Ультразвуковим дослідженням лози собак, хворих на гострий деструктивний панкреатит, встановлено збільшення розмірів підшлункової залози, зниження ехогенності, нечіткість її контурів та наявність вільної рідини у черевній порожнині; дослідженням у В-режимі непарних вісцеральних гілок черевного відділу аорти – деформацію контуру судинної стінки і зростання індексу резистентності магістральних судин і, навпаки, його зниження у дрібних артеріях підшлункової залози.

Ключові слова: ГОСТРИЙ ДЕСТРУКТИВНИЙ ПАНКРЕАТИТ, ПІДШЛУНКОВА ЗАЛОЗА, ДІАГНОСТИКА, СОБАКИ, ІНДЕКСИ ІНТОКСИКАЦІЇ, УЛЬТРАЗВУКОВЕ ДОСЛІДЖЕННЯ, ДОППЛЕР, ЛЕЙКОГРАМА.

На даний час у ветеринарній медицині не існує «золотого стандарту» діагностики гострого панкреатиту у собак [1, 2]. Діагноз ставиться переважно за клінічними ознаками і результатами вимірювання активності панкреатичних ферментів. Однак, клінічні прояви гострого панкреатиту, зазвичай, є неспецифічними, а вимірювання активності панкреатичних ферментів недостатньо для диференціації діагнозу [3, 4].

Матеріали і методи. На початку дослідження оцінювали клінічний статус собак, хворих на гострий деструктивний панкреатит. У дослідну групу були відібрані собаки з клінічними ознаками гострого панкреатиту (51 тварина). У контрольній групі було 10 здорових собак. Ультразвукове дослідження проводили в В- та PW-режимах за допомогою апарату Philips HDI 4000. Біохімічні дослідження проводили на апараті Stat Fax 1904 із використанням реактивів СпайнЛаб (Україна).

Результати й обговорення. Згідно з нашими дослідженнями, гострий деструктивний панкреатит собак за частотою виявлення становив 26,0 % від загальної наявності хворих на цю патологію та характеризувався середнім ступенем важкості, низькою частотою ускладнень і системних розладів, відсутністю фазового перебігу.

Основними симптомами деструктивного гострого панкреатиту були біль, блювання та метеоризм. Біль, зазвичай, з’являвся несподівано, частіше у вечірній чи нічний час, в основному після згодовування неякісного корму або надлишкової його кількості, годівлі «зі столу» тощо. У більшості хворих собак біль був інтенсивним, чередувався періодами спокою і проявлявся зміною положення тіла тварини (вигинання спини догори, сидіння із широко

розставленими тазовими кінцівками), скавчанням, занепокоєнням, напруженістю черевної стінки.

Найчастіше місцем локалізації болю була передня частина черева. Пальпацією та перкусією було встановлено, що епіцентр болю розташовувався переважно з правого або лівого боку від серединної лінії живота, інколи розповсюджувався на всю черевну стінку. Зазвичай, біль іррадіював уздовж реберного краю в напрямку спини.

Слизові оболонки ротової і носової порожнин та кон'юнктива були ціанотичними.

Температура тіла у тварин дослідної групи на початку захворювання була субфібрильною і становила 38,9±0,37 °С. Гемодинаміка у хворих собак не мала однотипного характеру. Зокрема у частини тварин спостерігали тахікардію (> 130 СС/хв.), тоді як в інших – брадікардію (< 60 СС/хв.). Кількість дихальних рухів варіювала і становила 23,6±9,4 °С.

У собак, хворих на гострий деструктивний панкреатит, одночасно з болем виникали численні напади блювання. Апетит відсутній, а намагання згодувати корм чи випоїти воду провокувало блювання. Так, як напади блювання були частими, блювотні маси не мали застійного характеру, а були у вигляді білої піни з великою кількістю слизу.

Під час огляду тварин відмічали здуття живота і підвищену чутливість навіть за поверхневої пальпації, а за глибокої пальпації – різке посилення болю. У зонах підвищеної чутливості виявляли ригідність м'язів передньої частини черевної стінки, а за пальпації поперекової ділянки також виникала болючість.

Типовий больовий синдром завжди був присутнім у собак із деструктивною формою гострого панкреатиту. Початок захворювання визначали не за часом звернення до лікаря ветеринарної медицини, а за часом виникнення абдомінального больового синдрому.

У більшості хворих тварин спостерігали зменшення (частіше) або відсутність сечовиділення протягом першої доби від початку захворювання. На початку захворювання діареї, як правило, не спостерігали.

Зміни гематологічного профілю собак, хворих на деструктивну форму панкреатиту, не були специфічними. У зв'язку з цим виникав цілий ряд труднощів у лабораторній і диференційній діагностиці (табл. 1).

Таблиця 1

Показники гематологічного дослідження собак, хворих на гострий деструктивний панкреатит (M±m)

Показники	Здорові тварини (n=10)	Хворі тварини (n=51)
Гемоглобін, г/л	145,5±9,74	131,08±15,93
Еритроцити, Т/л	5,64±0,53	4,68±0,78*
Гематокрит, масова частка об'єму	0,44±0,03	0,45±0,06
Лейкоцити, Г/л	8,37±0,89	15,73±2,15*
ШОЕ, мм/год	5,1±2,08	17,57±2,67*

Примітка: у цій та наступних таблицях: - *P≤0,05 порівняно з показниками у здорових тварин

Як видно з наведених у таблиці 1 даних, у крові собак, хворих на деструктивний гострий панкреатит, достовірно зменшувалась кількість еритроцитів на 17 % та, навпаки, збільшувалась кількість лейкоцитів – на 88 %. Швидкість осідання еритроцитів зросла у 3,5 раза. Вміст гемоглобіну у крові хворих собак мав тенденцію до зниження.

Дані лейкограм крові собак, хворих на деструктивний гострий панкреатит наведені у таблиці 2.

У досліджуваному об'ємі крові, хворих на гострий деструктивний панкреатит собак, відносна кількість еозинофілів була на 45 % меншою, порівняно із аналогічним показником у здорових тварин, а сегментоядерних нейтрофілів майже на 15,0 %. Кількість паличкоядерних нейтрофілів була більшою у 2,6 раза. Відносна кількість лімфоцитів достовірно перевищувала майже на 21,0 % аналогічний показник у здорових тварин.

Лейкоцитарні індекси інтоксикації організму собак наведено у таблиці 3.

Таблиця 2

Показники лейкограми крові собак, хворих на гострий деструктивний панкреатит (M±m)

Показники		Здорові тварини (n=10)	Хворі тварини (n=51)
Базофіли, %		0	0
Еозинофіли, %		2,9±0,7	1,6±0,5*
Нейтрофіли	Паличкоядерні, %	3,5±0,9	9,1±1,4*
	Сегментоядерні, %	65,7±6,5	55,8±11,7*
Лімфоцити, %		25,9±5,1	31,3±9,4*
Моноцити, %		2,0±0,6	2,1±0,4

Таблиця 3

Лейкоцитарні індекси інтоксикації організму собак, хворих на гострий деструктивний панкреатит (M±m)

Показники	Здорові тварини (n=10)	Хворі тварини (n=51)
ЛІр	2,32±0,44	2,14±0,67*
ЯІ	0,09±0,02	0,22±0,04*
ІСЛК	2,64±0,44	2,34±0,62*
ІЛШОЕ	0,42±0,11	2,77±0,59*
ІЛГ	3,56±1,02	5,06±0,83
РВН	4,5±0,98	13,01±3,02*

Із наведених у таблиці 3 даних видно, що у перебігу гострого деструктивного панкреатиту найбільш чутливими були показники ядерного індексу (ЯІ) та індексу співвідношення лейкоцитів (ІСЛК), швидкості осідання еритроцитів (ІЛШОЕ) та реактивна відповідь нейтрофілів (РВН). Так, у хворих собак, показник ЯІ був у 2,4 раза більшим, ніж у здорових тварин, а ІЛШОЕ – у 6,6 раза, що свідчить про важкий ступінь інтоксикації та переважання аутоімунних процесів. Показник реактивної відповіді нейтрофілів (РВН) у хворих собак був у 3 рази більшим, ніж у здорових.

Біохімічним дослідженням сироватки крові хворих собак було встановлено достовірну гіперамілаземію, зростання активності ліпази. Так, активність амілази переважала показник у здорових тварин у 4 рази, а ліпази у 3 рази ($p \leq 0,05$). Також було встановлено порушення обміну білків та небілкових сполук нітрогену, яке характеризувалося тенденцією до збільшення вмісту протеїну загального та вірогідним збільшенням рівня сечовини і креатиніну у 3 та 2,7 раза, відповідно (табл. 4).

Уміст глюкози у сироватці крові собак, хворих на гострий деструктивний панкреатит, зростав у 2 рази, відносно показника у здорових тварин.

Таблиця 4

Біохімічний профіль собак, хворих на гострий деструктивний панкреатит (M±m)

Показники	Здорові тварини (n=10)	Хворі тварини (n=51)
α-амілаза, ОД/л	433,62±109,85	1806,55±309,62*
Ліпаза, ОД/л	188,55±14,72	589,44±21,65*
Сечовина, ммоль/л	4,75±1,07	16,01±3,31*
Креатинін, мкмоль/л	78,52±19,68	210,77±56,15*
Протеїн загальний, г/л	67,23±4,57	70,85±8,62*
Глюкоза, ммоль/л	5,06±2,24	10,88±2,36*
Магній, ммоль/л	0,81±0,22	0,96±0,34*
Кальцій загальний, ммоль/л	2,83±0,89	2,31±0,47*
Фосфор, неорганічний ммоль/л	1,93±0,56	2,07±0,61*

Незначних, однак достовірних ($p \leq 0,05$) змін зазнавали показники обміну мінеральних речовин у сироватці крові хворих собак. Зміни двохвалентних елементів – Магнію та Кальцію

загального мали протилежний характер. Так, якщо уміст Магнію у сироватці крові хворих собак зростав, то Кальцію загального знижувався відносно показників у здорових тварин.

Уміст Фосфору неорганічного у сироватці крові хворих на гострий деструктивний панкреатит собак, був більшим від показника у здорових тварин на 7 % ($p \leq 0,05$).

За гострого деструктивного панкреатиту у собак достовірно змінювались показники, що відображають стан печінки і жовчних шляхів (табл. 5).

Таблиця 5

Уміст білірубіну та активність деяких ферментів у сироватці крові собак, хворих на гострий деструктивний панкреатит (M±m)

Показники	Здорові тварини (n=10)	Хворі тварини (n=51)
Білірубін, мкмоль/л	6,23±1,81	32,20±9,44*
АлАТ, ОД/л	28,34±5,18	68,93±19,86*
АсАТ, ОД/л	24,46±7,26	67,11±21,31*
ГГТП, ОД/л	4,07±0,93	9,96±2,07*
ЛФ, ОД/л	68,25±18,91	119,68±23,56*

Як видно із наведених у таблиці 5 даних, концентрація білірубіну у сироватці крові собак, хворих на гострий деструктивний панкреатит збільшувалась у 5,2 раза. Активність аланінової та аспарагінової трансаміназ зростала у 2,4 та у 2,7 раза, відповідно. Також було встановлено зростання активності ГГТП і ЛФ у сироватці крові хворих собак відповідно у 2,4 та 1,7 раза.

За багатьох патологій суттєвих змін зазнають показники, які відображають активність системи ПОЛ (перекисного окислення ліпідів) та АОЗ (антиоксидантного захисту організму).

Таблиця 6

Показники ПОЛ та АОЗ у крові собак, хворих на гострий деструктивний панкреатит (M±m)

Показники	Здорові тварини (n=10)	Хворі тварини (n=51)
МДА, мкмоль/л	4,82±0,92	5,21±0,47*
ДК, мкмоль/л	8,26±0,76	9,49±0,43*
СОД, МО/мг Hb	37,52±2,93	31,14±2,28*
КТ, МО/мг Hb	432,55±19,73	350,37±11,64*

Наведені у таблиці 6 дані показують, що у здорових тварин середні значення показників, які відображають стан ПОЛ (МДА, ДК) були вірогідно меншими, а показники, які відображають стан АОЗ (СОД, КТ) вірогідно більшими, ніж у хворих га гострий деструктивний панкреатит собак. Реактивний запальний процес у підшлунковій залозі хворих собак супроводжується вираженими порушеннями відношення ПОЛ/АОЗ, оскільки спостерігається значна інтенсифікація перекисного окиснення ліпідів, на що вказує достовірне підвищення у сироватці крові концентрації МДА на 8 % і ДК на 15 %, порівняно з показниками у здорових тварин. Одночасно знижується активність ферментів антиоксидантного захисту – КТ і СОД. Так, активність КТ та СОД у крові собак, хворих на гострий деструктивний панкреатит знижувалася на 19 та 17 % відповідно, порівняно з показниками у здорових тварин.

З метою підтвердження діагнозу гострого деструктивного панкреатиту проводили ультразвукове дослідження підшлункової залози і прилеглих тканин із використанням імпульсно-хвильового допплерівського дослідження. Під час ультразвукового дослідження підшлункової залози виявляли збільшення розмірів, зниження ехогенності, нечіткість контурів органу, наявність вільної рідини у черевній порожнині (рис. 1–2).

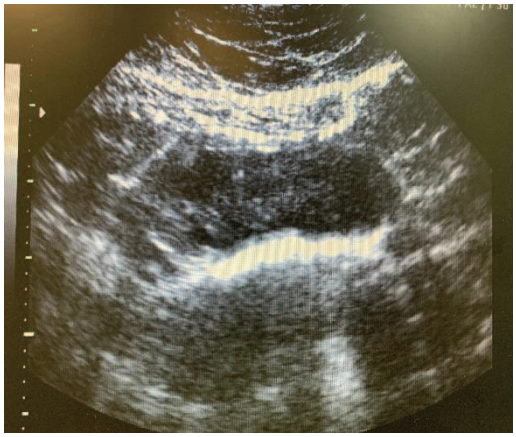

Рис. 1. Підшлункова залоза собаки, хворої на гострий деструктивний панкреатит.

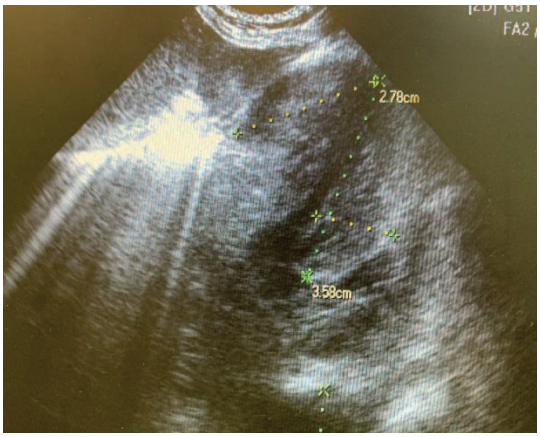

Рис. 2. Набряк і рідина у оточуючих підшлункову залозу тканинах

Під час проведення імпульсно-хвильового допплерівського дослідження виявлені типові особливості візуалізації підшлункової залози у здорових собак. За аналізу ехографічної картини і допплерівського спектру досліджуваних артерій було визначено кількісні значення основних параметрів (табл. 7, 8).

Таблиця 7

Кількісні показники допплерівського дослідження магістральних артерій черевної порожнини здорових собак у В- та PW-режимах (M±m, n=10)

Показники	Досліджувана судина			
	Черевна артерія a. coeliaca	Печінкова артерія (a. hepatica)	Селезінкова артерія (a. lienalis)	Брижова артерія (a. mesenterica)
D, см	0,48±0,08	0,4±0,005	0,4±0,007	0,45±0,007
S, см ^{2}	0,21±0,03	0,2±0,005	0,2±0,007	0,21±0,007
Vps, см/с	92,0±2,6	68,2±2,1	63,1±2,3	107,3±4,9
Ved, см/с	29,1±0,7	19,0±0,7	21,1±1,4	14,1±1,2
IR	0,68±0,008	0,72±0,005	0,66±0,007	0,86±0,009

Примітка: D – діаметр судини, S – площина поздовжнього розрізу судини, Vps – пікова систолічна швидкість плину крові, Ved – кінцева діастолічна швидкість плину крові, IR – індекс резистентності.

Таблиця 8

Кількісні показники допплерівського дослідження дрібних артерій підшлункової залози здорових собак у В- та PW-режимах (M±m, n=10)

Показники	Ділянка підшлункової залози		
	Ліва доля	Тіло	Права доля
Vps, см/с	35,3±2,1	34,0±1,6	30,1±1,9
Ved, см/с	16,1±0,8	16,1±0,5	15,0±1,1
IR	0,54±0,007	0,53±0,005	0,51±0,005

Примітка: Vps – пікова систолічна швидкість плину крові, Ved – кінцева діастолічна швидкість плину крові, IR – індекс резистентності.

Дані ультразвукового моніторингу кількісних показників допплерівських кривих у собак із деструктивною формою гострого панкреатиту наведені в таблицях 9, 10.

Таким чином, за проведення ехографії у В-режимі непарних вісцеральних гілок черевного відділу аорти собак, хворих на гострий деструктивний панкреатит, визначається деформація контуру судинної стінки, зростає на 10 % індекс резистентності магістральних судин, а дрібних артерій підшлункової залози знижується на 15–20 %.

У собак, хворих на гострий деструктивний панкреатит, імпульсно-хвильовою допплерографією встановлено достовірне збільшення середніх значень пікової систолічної швидкості плину крові (Vps) та індексу резистентності (IR) у період від 1 до 6 доби

захворювання, а також збільшення середніх показників кінцевої діастолічної швидкості плину крові (Ved) у загальній печінковій і селезінковій артеріях у цей же період захворювання.

Таблиця 9

Кількісні показники допплерівського дослідження магістральних артерій черевної порожнини у В- та PW-режимах за гострого деструктивного панкреатиту (M±m, n=51)

Показники плину крові	Доба від початку захворювання	Досліджувана судина			
		Черевна артерія a. coeliaca	Печінкова артерія (a. hepatica)	Селезінкова артерія (a. lienalis)	Брижова артерія (a. mesenterica)
Vps, см/с	1–2	124,3±5,1*	101,3±16,5	89,2±8,3*	116,8±9,1*
	3–4	125,6±4,3*	86,5±2,9*	86,5±4,7*	114,5±5,7*
	5–6	124,9±4,1*	87,6±2,5*	85,9±4,1*	112,9±3,1*
Ved, см/с	1–2	35,6±4,7	24,7±3,2*	24,7±2,1*	15,9±3,3
	3–4	34,2±3,9	22,8±3,7*	23,4±1,7*	16,8±3,9
	5–6	33,1±3,3	22,1±3,3*	23,2±1,9*	17,3±2,8*
IR	1–2	0,71±0,03*	0,75±0,03*	0,74±0,01*	0,86±0,02
	3–4	0,72±0,01*	0,74±0,03*	0,73±0,02*	0,85±0,008*
	5–6	0,73±0,02*	0,75±0,007*	0,73±0,02*	0,085±0,006*

Таблиця 10

Кількісні показники допплерівського дослідження дрібних артерій підшлункової залози собак за деструктивного панкреатиту (M±m, n=51)

Показники кровотоку	Доба від початку захворювання	Ділянка підшлункової залози		
		Права доля	Тіло	Ліва доля
Vps, см/с	1–2	34,0±2,3*	-	-
	3–4	34,03±1,9*	34,0±2,1*	31,0±1,3*
	5–6	33,1±1,7*	32,01±0,9*	30,03±2,1*
Ved, см/с	1–2	17,0±0,8*	-	-
	3–4	18,04±0,5*	18,01±0,5*	16,01±1,4*
	5–6	18,01±0,3*	17,0±0,3*	17,1±1,2*
IR	1–2	0,50±0,005*	-	-
	3–4	0,47±0,004*	0,47±0,003*	0,48±0,007*
	5–6	0,45±0,007*	0,46±0,005*	0,43±0,003*

У собак, хворих на гострий деструктивний панкреатит, зміни стану судин і плину крові, які визначають за допомогою допплерівського дослідження настають раніше, ніж структурні зміни у підшлунковій залозі, які визначають у В-режимі дослідження.

ВИСНОВКИ

1. Основними клінічними ознаками гострого деструктивного панкреатиту собак є інтенсивний біль, часті напади блювання, здуття черевної порожнини.

2. У крові собак, хворих на гострий деструктивний панкреатит, кількість лейкоцитів була більшою ніж у здорових тварин на 88 %, еритроцитів меншою на 15 %, а ШОЕ зростала у 3,5 раза. Зміни лейкограми крові характеризувалися зменшенням кількості еозинофілів на 45 %, сегментоядерних нейтрофілів на 15 %, а кількості паличкоядерних нейтрофілів та лімфоцитів збільшенням відповідно на 260 та 21 %.

3. Лейкоцитарні індекси інтоксикації організму собак за гострого деструктивного панкреатиту характеризувалися збільшенням ядерного індексу у 2,4 раза, індексу швидкості осідання еритроцитів – у 6,6 раза, реактивної відповіді нейтрофілів – у 3 рази, порівняно з показниками у здорових тварин.

4. У сироватці крові собак, хворих на гострий деструктивний панкреатит, вірогідно збільшувався уміст сечовини і креатиніну крові відповідно у 3 та 2,7 раза, зростала активність

амілази у 4 рази, ліпази – у 3 рази, аспарагінової та аланінової амінотрансфераз відповідно у 2,7 і 2,4 раза, гаммаглутамілтранспептидази – у 2,4 раза, лужної фосфатази – у 1,7 раза, порівняно з показниками у здорових тварин.

5. Гострий деструктивний панкреатит собак супроводжувався активізацією процесів перекисного окиснення ліпідів, на що вказує достовірне підвищення у крові концентрації малонового діальдегіду та дієнових кон'югатів відповідно на 8 та 15 %, зниження активності каталази і супероксиддисмутази, відповідно, на 19 та 17 %, порівняно з показниками у здорових тварин.

6. Ультразвуковим дослідженням собак, хворих на гострий деструктивний панкреатит, встановлено збільшення розмірів підшлункової залози, зниження ехогенності, нечіткість її контурів та наявність вільної рідини у черевній порожнині; дослідженням у В-режимі непарних вісцеральних гілок черевного відділу аорти – деформацію контуру судинної стінки і зростання на 10 % індексу резистентності магістральних судин і, навпаки, його зниження у дрібних артеріях підшлункової залози; імпульсно-хвильовою допплерографією – достовірне збільшення середніх значень Vps та IR у період від 1 до 6 доби, а також збільшенням Ved у загальній печінковій і селезінковій артеріях у цей же період.

Перспективи досліджень. У подальшому буде вивчатися етіологія, патогенез і новітні методи діагностики гострого набрякового панкреатиту у собак та панкреонекрозу.

DIAGNOSIS OF CANINE ACUTE DESTRUCTIVE PANCREATITIS

A. G. Milastnaia, V. B. Dukhnickiy

National University of Life and Environmental Sciences of Ukraine
16, Potehin str. building 12, Kyiv 03127, Ukraine

S U M M A R Y

The research describes the clinical, laboratory and instrumental examination of dogs with acute destructive pancreatitis. The main clinical signs of acute destructive pancreatitis dog are intense pain, frequent bouts of vomiting, abdominal distention. Leukocyte intoxication indexes of the dogs with acute destructive pancreatitis was characterised by increasing nuclear index – in 2,4 times, the index of rate sedimentation is 6,6 times, reactive responses of neutrophils – in 3 times, compared with in healthy animals. In the blood serum of dogs with acute destructive pancreatitis, increased content of urea and creatinine respectively in 3 and 2,7 times, increased the activity of amylase and lipase – 4 times in 3 times, aspartic and alaninaminotransferases action respectively in 2,7 and 2,4 times, γ-glutamyltranspeptidase in 2,4 times, alkaline phosphatase – in 1,7 times compared with the indexes of healthy animals. Canine acute destructive pancreatitis accompanied the intensification of processes of lipids peroxide oxidation, which indicates a fair increase in the blood concentration of malonic dialdehyde and diene conjugates on 8 and 15 %, decreased activity catalase and superoxide dismutase on 19 and 17 % compared of healthy animals indexes. Ultrasound research of dogs with acute destructive pancreatitis, increasing the size of the pancreas, decrease echogenicity, blurred its contours and the availability of free fluid in the abdomen; study in B-mode visceral branches of the abdominal aorta is the deformation of the contour of the vessel wall and growth 10 % index of resistance of the main vessels, and, on the contrary, its reduction in the small arteries of the pancreas; pulse-wave Doppler increase averages Vps and IR in the period from 1 to 6 days, as well as an increase in Ved in the a. hepatica and a. linealis in the same period.

Keywords: ACUTE DESTRUCTIVE PANCREATITIS, PANCREAS, DIAGNOSIS, DOGS, INTOXICATION INDEXES, ULTRASOUND RESEARCH, DOPPLER, LEUKOGRAM.

ДИАГНОСТИКА ОСТРОГО ДЕСТРУКТИВНОГО ПАНКРЕАТИТА У СОБАК

А. Г. Миластная, В. Б. Духницкий

Национальный университет биоресурсов и природопользования Украины
ул. Полковника Потехина. 16, г. Киев, 03127, Украина

А Н Н О Т А Ц И Я

В статье представлены результаты клинического, лабораторного и инструментального обследования собак, больных острым деструктивным панкреатитом. Основными клиническими признаками острого деструктивного панкреатита у собак являются интенсивная боль, частые приступы рвоты, вздутие брюшной полости. Лейкоцитарные индексы интоксикации организма собак при остром деструктивном панкреатите характеризовались увеличением ядерного индекса, индекса скорости оседания эритроцитов, реактивного ответа нейтрофилов. Острый деструктивный панкреатит собак сопровождается активизацией процессов перекисного окисления липидов. Ультразвуковое исследование собак, больных острым панкреатитом установило увеличение размеров поджелудочной железы, снижение эхогенности, нечеткость её контуров и, в некоторых случаях, наличие свободной жидкости в брюшной полости; исследованием в В-режиме непарных висцеральных веток брюшного отдела аорты определяло деформацию контура сосудистой стенки и повышение индекса резистентности магистральных сосудов и, напротив, его снижение в мелких артериях поджелудочной железы.

Ключевые слова: ОСТРЫЙ ДЕСТРУКТИВНЫЙ ПАНКРЕАТИТ, ПОДЖЕЛУДОЧНАЯ ЖЕЛЕЗА, ДИАГНОСТИКА, СОБАКИ, ИНДЕКСЫ ИНТОКСИКАЦИИ, УЛЬТРАЗВУКОВОЕ ИССЛЕДОВАНИЕ, ДОППЛЕР, ЛЕЙКОГРАММА.

Л І Т Е Р А Т У Р А

1. *Lidbury J. A.* New advances in the diagnosis of canine and feline liver and pancreatic disease / Lidbury J. A., Suchodolski J. S. // Veterinary Journal. 2016. P. 87–95. DOI: 10.1016/j.tvjl.2016.02.010

2. *Mapletoft E. K.* How useful is abdominal ultrasonography in dogs with diarrhea? / Mapletoft E. K., Allenspach K., Lamb C. R. // Journal of Small Animal Practice. 2017. – Vol. 59. –P. 32–37. DOI: 10.1111/jsap.12780

3. Ultrasonographic features of presumed gastric wall edema in 14 dogs with pancreatitis / Murakami M., Heng H.G., Lim C.K. et al... 2019. Vol. 33. Issue 3. P.1260–1265. DOI: 10.1111/jvim.15507

4. Duplex Doppler estimation of Pourcelot resistive index in arcuate arteries of sedated cats / Rivers B. J., Walter P. A., O`brien T. D., Polzin D. J. // Journal Veterinary Medicine. 1996. Vol. 10. Tissue 1. P. 28–33. DOI: 10.1111/j.1939-1676.tb02020.x

References

1. Lidbury J. A., Suchodolski J. S. (2016). New advances in the diagnosis of canine and feline liver and pancreatic disease. Veterinary Journal. DOI: 10.1016/j.tvjl.2016.02.010

2. Mapletoft E. K., Allenspach K., Lamb C. R. (2017). How useful is abdominal ultrasonography in dogs with diarrhea? Journal of Small Animal Practice. DOI: 10.1111/jsap.12780

3. Murakami M., Heng H. G., Lim C. K., Parnell N. K., Rancilio N. J., Lin T. L., Sola M.. (2019). Ultrasonographic features of presumed gastric wall edema in 14 dogs with pancreatitis. DOI: 10.1111/jvim.15507

4. Rivers B.J., Walter P.A., O`brien T.D., Polzin D.J. (1996). Duplex Doppler estimation of Pourcelot resistive index in arcuate arteries of sedated cats. Journal Veterinary Medicine. DOI: 10.1111/j.1939-1676.tb02020.x

Рецензент – Б. В. Борисевич, д. вет. н., професор кафедри анатомії, гістології і патоморфології тварин ім. акад. В.Г. Касьяненка НУБіП України.

УДК:619:615.5
doi: 10.36359/scivp.2019-20-2.15

ЕФЕКТИВНІСТЬ ПРЕПАРАТУ «НОРНІКОЦИН» ЗА ЛІКУВАННЯ ЗАХВОРЮВАНЬ БАКТЕРІАЛЬНОЇ ЕТІОЛОГІЇ У СОБАК

Д. Д. Остапів[1], д-р с.-г. наук,
О. М. Дубін[2], канд. вет. наук,
Н. В. Кузьміна[1], канд. біол. наук,
Т. І. Стецько[3], канд. с.-г. наук,
О. І. Чайковська[3], канд. біол. наук

[1]Інститут біології тварин НААН
вул. Стуса, 38, м. Львів, 79034, Україна

[2]ПрАТ "Технолог"
вул. Стара прорізна, 8, м. Умань, Черкаська обл., 20300, Україна

[3]Державний науково-дослідний контрольний інститут ветеринарних препаратів та кормових добавок
вул. Донецька, 11, м. Львів, 79019, Україна

У статті наведені результати вивчення терапевтичної ефективності препарату «Норнікоцин» (водорозчинний порошок для перорального застосування) за лікування захворювань бактеріальної етіології у собак.

Встановлено, що за лікування інфікованих артритів лікарським засобом ветеринарного призначення «Норнікоцин» у собак поліпшився загальний стан, зникла припухлість навколо суглобів і їх болючість за пальпації, зменшилась кульгавість, яка на 7-8 добу взагалі припинилася, гематологічні показники були в межах фізіологічної норми. Клінічний огляд тварин на 14 добу від початку лікування не виявив жодних симптомів хвороби. Побічних ефектів та явищ від проведеної антимікробної терапії та рецидивів захворювання упродовж місяця після лікування у піддослідних собак не спостерігали.

За лікування гострої кишкової інфекції (ентериту) препаратом «Норнікоцин» у собаки на 7 добу нормалізувались гематологічні показники, а на 10 добу – відсутні симптоми захворювання. Результати дослідження довели, що препарат «Норнікоцин», який задавали перорально з питною водою у дозі 25 мг препарату на 1 кг маси тіла на добу упродовж 5 діб, не впливав негативно на гомеостаз організму тварини, не викликав будь-яких проявів побічних ефектів під час та після проведеного лікування.

Препарат «Норнікоцин» (водорозчинний порошок для перорального застосування), виробництва ПрАТ "Технолог" (Україна), за рекомендованого виробником дозування та способу